UEBER

# KNOCHENTRANSPLANTATION.

---

INAUGURAL-DISSERTATION

ZUR ERLANGUNG DER DOCTORWÜRDE

UNTER DEM PRÄSIDIUM

DES

HERRN GENERALSTABSARZTES

**PROF. DR. J. N. VON NUSSBAUM**

DER MEDICINISCHEN FACULTÄT IN MÜNCHEN

VORGELEGT

VON

CARL WINTER,

APPR. ARZT AUS NEUBURG A/D. UND ASSISTENZARZT DER CHIRURGISCHEN ABTHEILUNG AM KRANKENHAUSE L. J.

---

**MÜNCHEN, 1878.**

M. RIEGER'SCHE UNIVERSITÄTS-BUCHHANDLUNG.

(GUSTAV HIMMER.)

UEBER

# KNOCHENTRANSPLANTATION.

---

## INAUGURAL-DISSERTATION

ZUR ERLANGUNG DER DOCTORWÜRDE

UNTER DEM PRÄSIDIUM

DES

HERRN GENERALSTABSARZTES

**PROF. DR. J. N. VON NUSSBAUM**

DER MEDICINISCHEN FACULTÄT IN MÜNCHEN

VORGELEGT

VON

CARL WINTER,

APPR. ARZT AUS NEUBURG A/D. UND ASSISTENZARZT DER CHIRURGISCHEN ABTHEILUNG AM KRANKENHAUSE L. J.

---

**MÜNCHEN, 1878.**

M. RIEGER'SCHE UNIVERSITÄTS-BUCHHANDLUNG.

(GUSTAV HIMMER.)

Digitized by the Internet Archive
in 2026

https://archive.org/details/IA41554608_0047

# Ueber Knochentransplantation.

Als im Jahre 1875 Professor von Nussbaum über einen gelungenen Fall von Knochentransplantation berichtete, die er zur Heilung einer Pseudarthrose an einem preussischen Premierlieutenant vorgenommen hatte, stiess er damit auf eine Reihe von Zweiflern und Ungläubigen, und nur die Thatsache, dass obengenannter Lieutenant, der vorher für invalid erklärt worden war, nach der Operation wieder für felddiensttauglich erklärt und wieder zum activen Dienste berufen wurde, machte die Sache wenigstens für einen Theil der Skeptiker glaubwürdiger. Es war eben theils die Kühnheit der Operation, die sich an keine bis jetzt allgemein bekannte anlehnte, theils die von Vielen angenommene Unwahrscheinlichkeit des Einheilens eines losen Knochenstückes, was Manchen bestimmte, nicht so ohne allen Zweifel und ohne sich selbst durch den Augenschein überzeugt zu haben, an die Möglichkeit des Gelingens einer derartigen Operation zu glauben.

Im Sommer 1876 kam nun ein zweiter Fall wegen desselben Leidens auf der chirurgischen Abtheilung des Krankenhauses zur Operation, den ich sowohl vor als nach derselben genau zu beobachten Gelegenheit hatte. Da mir nun die Veröffentlichung dieser ebenfalls gelungenen Operation von meinem hochverehrten Chef gütigst überlassen wurde, so fasste ich den Entschluss, vor Allem in der Literatur nach Fällen zu suchen, in welchen vollständig getrennte oder nur mit einer Brücke von Periost, oder Periost und Schleimhaut versehene Knochenstücke eingeheilt waren und fortgelebt hatten, um durch Aufführung dieser analogen Fälle von gelungener Knocheneinheilung, die zum Theil von anerkannt sehr geübten Beobachtern beschrieben oder beurtheilt waren, unserer nun bereits zum zweiten

Male beim Menschen gelungenen Operation die Unwahrscheinlichkeit und Unannehmbarkeit zu nehmen.

Wie wir weiter unten sehen werden, hat sogar die Methode der Operation schon ihre Vorläufer, die wie ich glaube allerdings wenig bekannt sein dürften, und es sind sogar schon früher eine Reihe von Indicationen aufgestellt worden — falls sie einmal später gelingen sollte — ein Fall, der meines Wissens bis jetzt weder bei Operationen an Thieren noch an Menschen, (v. Nussbaum's Knochentransplantation vom Jahre 1873 ausgenommen) eingetreten ist.

Es folgt daher im Folgenden zuerst eine möglichst gedrängte Uebersicht, sowohl der gelungenen als der misslungenen Fälle von Knochen-Einheilungen, soweit sie für unsern Zweck von Belang sind, darauf die Beschreibung des neuen Falles und schliesslich werde ich mir erlauben noch einige Vorschläge anzuknüpfen, in welchen Fällen und unter welchen Umständen künftig die Operation der Knochentransplantation mit Aussicht auf Erfolg vielleicht zu verwenden wäre.

Was die Literatur betrifft, so sind die beiden Hauptquellen für die Literatur der Osteoplastik überhaupt: die Monographie von J. Wolff über Osteoplastik in Langenbecks Archiv 1863. B. IV. S. 189 ff. und vor Allem das mit enormem Fleisse zusammengetragene Buch von Ed. Zeis, Literatur und Geschichte der plastischen Chirurgie. Leipzig 1862.

Die übrigen Citate sind zum Theil mit grosser Mühe aus Aufsätzen mit ganz verschiedenen nicht auf Plastik Bezug habenden Titeln zusammengetragen.

---

Versteht man mit J. Wolff*) unter Osteoplastik alle diejenigen blutigen Operationen, bei welchen wir Knochen oder knochenerzeugendes Gewebe an einer Stelle des Körpers einpflanzen, um dadurch die dauernde Existenz von Knochensubstanz an dieser Stelle zu bewirken, so können wir die bisher zur Anwendung gebrachten Operationsmethoden der Osteoplastik nach dem organischen Material in zwei grosse Gruppen eintheilen:
in die

**Osteoplastik mittelst Knochensubstanz**

direkte Osteoplastik (Billroth) Osteoplastie osseuse, proprement dite, directe,

*) J. Wolff, die Osteoplastik in ihren Beziehungen zur Chirurgie und Physiologie. Archiv für klinische Chirurgie 1863. B. IV. S. 189.

und in die

**Osteoplastik mittelst Knochenerzeugenden Gewebes,**

indirecte Osteoplastik, Osteoplastique periostique (Ollier.)

Wir haben es hier nur mit Ersterer zu thun.

Wir unterscheiden wieder nach J. Wolff:

1) Das Einpflanzen eines vollständig aus seinen Verbindungen gelössten Knochenstückes.

Dazu gehört auch das Einpflanzen der Zähne.

2) Das Einpflanzen eines theilweise adhärent gebliebenen Knochenstückes.

Bei letzterem ist wiederum zu unterscheiden:

a. Das Wiedereinlegen eines mit Schonung einer Ernährungsbrücke exstirpirten Knochenstückes an seine ursprüngliche Stelle;

b. die Transplantation benachbarter adhärenter Knochenstücke.

Von diesen einzelnen Gruppen der ostalen Osteoplastik interessiren uns für unsern Zweck, die Möglichkeit und Häufigkeit des Wiedereinheilens von Knochenstücken, sowie die näheren Umstände, unter welchen es bisher näher beobachtet wurde, darzulegen, nur die Fälle, in welchen ein vollständig aus seinen Verbindungen getrenntes Knochenstück eingeheilt, oder ein noch adhärentes aus der Nachbarschaft transplantirt wurde.

Diejenigen Fälle, in welchen Knochenstücke, die mit Schonung einer Ernährungsbrücke exstirpirt wurden, wieder an ihrer ursprünglichen Stelle eingepflanzt wurden, sollen nur insofern berücksichtigt werden, als es sich um solche Knochenstücke handelt, die lediglich durch Periost in Verbindung mit dem übrigen Körper blieben. Besteht die Ernährungsbrücke aus Periost und Schleimhaut, oder Periost und andern Weichtheilen, so sollen sie als unserm Ziele ferner liegend nur vorübergehend berührt und der Vollständigkeit halber aufgezählt werden.

Es sind ferner von vornherein auszuschliessen alle rein physiologischen Versuche, bei welchen Knocheneinpflanzungen an andern Stellen des Körpers (in Weichtheile, in die Bauchhöhle etc.) gemacht wurden, oder welche Fragen wie Knochenwachsthum, Knochenresorption, Umwandlung von Knochensubstanz etc. behandeln.

---

## I. Einpflanzen eines vollständig aus seinen Verbindungen getrennten Knochenstückes.

### A. Thierversuche.

Schon ältere Autoren (Blumenbach*) z. B.) sprechen von der Mögkeit des Wiederfestwachsens ausgerissener Zähne und abgetrennter Knochenstücke.

Der erste Versuch durch Experiment am Thiere diess festzustellen rührt von Merrem**) her. Er heilte in je einem Falle, einem Hunde und einer Katze ein austrepanirtes Knochenstück wieder ein mit Schonung des Pericraniums. Binnen 22 resp. 14 Tagen soll Wiedereinheilung erfolgt sein.

Ein berühmter und vielcitirter Fall ist der von v. Walther***). Er heilte einem Hunde die austrepanirte Knochenscheibe wieder ein. Diess gelang in dem Grade, dass man, nachdem der Hund ein Jahr später getödtet wurde, kaum mehr die Grenze der Trepanationsstelle bemerken konnte. Weil indess nachdem der Schädel gebleicht worden war, die austrepanirt gewesene Knochenscheibe etwas weisser erschien, als der übrige Knochen, so will v. W. selbst diese Beobachtung nicht als einen sicheren Beweis stattgefundener Einheilung anerkennen.

Flourens†) hat 2 Meerschweinchen die austrepanirten Knochenstücke am Schädel gegenseitig wieder eingelegt und beobachtete Anheilung zuerst mittelst des Pericraniums und der anhaftenden Dura mater, dann auch mittelst der Sägefläche.

Ollier††) machte eine grosse Reihe von Experimenten am Kaninchen mit vollständig aus ihren Verbindungen gelösten Knochen: er benutzte meist ganze Knochen (Metatarsus, Radius etc.), die ausser ihrem Periost keine weiteren Weichtheile mehr besassen.

---

*) Blumenbach Joh. Friedr., Geschichte u. Beschreibung der Knochen des menschlichen Körpers. Göttingen 1786 p. 42.

**) Merrem Dan. Carl Theod., Animadversiones quaedam chirurgicae experimentis in animalibus factis illustra. Giessae 1810 p. 16. bei Zeis Eduard, die Literatur und Geschichte der plastischen Chirurgie. Leipzig 1862. S. 52.

***) v. Walther Ph., Wiederanheilung der bei der Trepanation ausgebohrten Knochenscheibe. Graefe's und Walthers Journ. 1821. Bd. 2. p. 571 bei Zeis l. c. S. 54.

†) Flourens (Gaz. méd. de Paris 1859. p. 527) bei J. Wolff l. c. S. 197.

††) Ollier Leop., De la production artificielle des os au moyen de la transplantation du periosteet des greffes osseuses. Mémoire lu à la Soc. de Biologie in Gaz. méd. de Paris 1850 p. 212. 226. 582.

Es gelang ihm in einer Reihe von Versuchen vorausgesetzt, dass er die Knochen demselben Thiere, oder einem Thiere derselben Gattung einpflanzte, dieselben zur Einheilung zu bringen, selbst wenn er die Knochen im umgekehrten Sinne einlegte. Es trat in der Regel Heilung per primam ein, die Thiere wurden erst nach Umlauf von 62 und mehr Tagen getödtet.

Der Erfolg der Einheilung wurde viel seltener beobachtet, wenn er erst $^1/_2$—$1^1/_2$ Stunden bis zum Wiedereinlegen des Knochenstückes verfliessen liess, oder wenn er die Knochen von einem Thiere nahm, das ebensolange todt war.

Dagegen gelang eine Reihe von Experimenten nicht, in welchen versucht wurde Knochen vom Hunde und Kaninchen auf den Hahn, oder von jungen Hunden auf Kaninchen überzupflanzen.

Auch die Versuche mit dem Wiedereinheilen ihres Periostes beraubter Knochen, ergaben negative Resultate.

Als Zeichen des Fortlebens nimmt Ollier an: Wachsthum der transplantirten Knochen in die Länge (in 1 Falle um 1 mm), in die Dicke, namentlich durch Auflagerungen auf denselben, Röthung des Knochens und Knochenmarks auf dem Durchschnitte (1 Fall), das Bilden eines Bettes von harter Substanz um den Knochen, mit welchen derselbe durch zahlreiche feste Adhaesionen in Zusammenhang stand, sein gegenüber dem normalen Knochen noch nach mehreren Monaten unverändertes Aussehen; endlich war es ihm in 1 Falle gelungen einen Theil des Markes des eingeheilten Knochens von der Hauptarterie der Extremität aus zu injiciren.

In den Fällen, wo später ein Misserfolg eintrat, schien zwar der Knochen die ersten Tage zu leben, bald aber beobachtete er, dass sich eine Cyste bildete, in welcher der gelb und schwarz gewordene Knochen in Eiter schwamm ohne irgend eine Adhaesion eingegangen zu sein.

J. Wolff*) stellte im Frühjahre 1860, im Sommer 1861 und im Frühjahre 1862 eine sehr grosse Anzahl von Versuchen an Kaninchen und Tauben an, theils um Knochen-, theils um Periost-Transplantationen zu machen, darunter auch eine Anzahl von Versuchen von rein physiologischem

---

*) Wolff Jul. Die Osteoplastik in ihren Beziehungen zur Chirurgie und Physiologie. Langenbeck's Arch. 1863 Bd. 4 p. 183—294.

Derselbe, Ueber Osteoplastik und ihre Begründung auf Versuche an Thieren in Med. Centralzeitung 1862 No. XXXI. 20. 21. Auszug aus einem Vortrage über denselben Gegenstand.

Derselbe, De artificiali ossium productione in animalibus. Dissert. inaugur. Berolini 1860. (War mir nicht zugänglich).

Interesse. Es misslangen ihm nach eigener Angabe eine sehr grosse Anzahl derselben infolge ungünstiger äusserer Heilbedingungen, namentlich durch Suppuration bei Kaninchen und durch Gangränescenz bei Tauben. Er transplantirte theils ganze Knochen, theils resecirte Stücke von Röhrenknochen und platten Knochen.

In seiner Monographie über Osteoplastik veröffentlichte er nur diejenigen Versuche, „aus denen irgend welche neue Erfahrungen gewonnen werden konnten."

In einer Zusammenstellung*) von 30 Versuchen, konnte er nur 2 mal das Fortleben, 2 mal das Abgestorbensein des eingeheilten Knochens mit Sicherheit erweisen, 15 mal blieb die Vitalität fraglich und unentschieden; 11 mal traten die Zeichen der Austrocknung und damit diejenigen des auch ohne Experiment erweislichen Todes des eingeheilten Knochens ein. Unter den 15 zweifelhaften Fällen wurde 2 mal das normale Aussehen des ganzen Knochens, 7 mal das normale Aussehen einzelner Theile desselben, 3 mal die Erscheinungen fettiger Entartung und Resorptionserscheinungen, 1 mal fettige Entartung mit Resorption und Incrustation wahrgenommen, 4 mal zeigte der Knochen Auflagerungen. Die Heilung per primam intentionem wurde 12 mal beobachtet.

Bei 7 Fällen wurde die Fütterung von Krapp angewendet. Da Wolff diesen Fällen bezüglich der Entscheidung der Frage des Fortlebens des eingewachsenen Knochens besonders Gewicht beilegt, so sollen sie in Kürze einzeln aufgeführt werden.

In 1 Fall trat nach Einheilung des Metatarsus eines Kaninchens unter die Haut einer Taube Heilung p. p. und Einheilung des Knochenstückes ein, nach 6 wöchentlicher Krappfütterung zeigte der eingeheilte Knochen keine Spur von Färbung, während die unter normalen Verhältnissen stehenden Knochen Krappfärbung zeigten.

In 1 Fall wurde ein 3‴ langes und 2‴ breites Stück des os bregmatis einer Taube resecirt, und wieder an der ursprünglichen Stelle eingelegt. Die Wunde heilte p. p., nach fast 6 wöchentlicher Krappfütterung war das resecirte Stück in der grösseren Ausdehnung knöchern, sonst häutig mit den Rändern der Schädellücke verwachsen und zeigte eine intensivere Krappfärbung als der übrige Schädel und zwar sowohl an den Rändern als in der Mitte.

Bei einem Kaninchen wurde ein Schädelstück in derselben Weise resecirt und wiedereingelegt. Heilung p. p., nach 4 wöchentlicher Krappfütterung zeigte das fest eingeheilte Stück Spuren von Krappfärbung, während die übrigen Knochen des Thieres stärkere Krappfärbung zeigten.

In 1 Fall trat fettige Degeneration mit Spuren von Röthung ein. In

*) Wolff, l. c. S. 244.

1 Falle fettige Degeneration ohne Röthung, in 2 Fällen musste wegen eingetretener Gangrän die Krappfütterung ausgesetzt werden.

Seine Schlusssätze lauten: Vollständig abgetrennte Knochen oder Knochenstücke können wieder anheilen, gleichgültig ob die Wunde p. p. oder durch Eiterung heilt; auch vom Periost entblösste Knochen können einheilen.

Die feste Adhärenz, das normale Aussehen, die Erscheinungen der Resorption, Fettumwandlung, Incrustation des Knochens, die Injection einzelner Knochenpartieen mit gefärbten Massen, Knochenauflagerungen beweisen nicht das Fortleben der eingeheilten Knochen. Die Fütterung mit Krapp ist das einzige in jedem einzelnen Falle mit Sicherheit die Frage nach der Fortdauer vitaler Vorgänge in eingeheilten Knochen entscheidende Mittel.

Im Uebrigen gibt Wolff*) zu, dass seine Versuche einen grossen Theil der Ollier'schen Beobachtungen bestätigen, wenn auch seine Auffassung bezüglich des Fortlebens der Knochen fast überall eine entgegengesetzte gegenüber der Deutung Olliers ist. Weiter unten wird hierauf noch zurückzukommen sein.

Endlich hat noch in neuester Zeit Philipeaux**) mit Erfolg Trepankronen eingeheilt. Er nahm mit einer Trepankrone von 11 mmtr. Durchmesser eine Knochenscheibe von 9 mmtr. Durchmesser aus der rechten Seite des Schädels; er machte dann mit einer Trepankrone von 9 mmtr. Durchmesser eine Oeffnung in die linke Seite, und legte in diese Oeffnung das von der ersten Trepanöffnung gewonnene Stück von 9 mmtr. Durchmesser. Da er also ein Stück Knochen einlegte, das genau so gross war als die Oeffnung, so hoffte er eher eine Einheilung zu bekommen.

Er machte seine Versuche an 4 Meerschweinchen, sie wurden nach 14—30 Tagen getödtet. In 1 Fall trat keine Verlöthung ein, in einem andern war die Hälfte durch Necrose zerstört und durch eine fibröse Masse ersetzt. In einem 3. Falle war eine Verlöthung im grössten Umfange des Knochens eingetreten, der Verlöthungsprocess hatte hauptsächlich von der Tabula interna aus begonnen. Im letzten Falle endlich zeigte sich die Verlöthung durchgängig und hatte eine Exfoliation nicht stattgefunden. Die Knochentheile waren ohne Pericranium und dura mater eingepflanzt worden.

---

*) l. c. S. 201.

**) Philipeaux Gaz. de Paris 1870 S. 38.

Zu den misslungenen Versuchen gehören, ausser den bereits früher aufgeführten noch folgende:

Heine*) resecirte einem Hunde aus der Continuität der 6. Rippe ein 17‴ langes Stück, bohrte durch die Schnittenden Löcher und fügte das Knochenstück mittelst zweier Ligaturen wieder in den Defect ein. Die Weichtheile wurden darüber vereinigt und heilten per primam. Nach 1 Monat 22 Tagen wurde das Thier getödtet; das resecirte Stück, das selbst schmutzig-gelb aussah, lag unter der äusseren Haut in einer mit Eiter gefüllten Höhle und stand mit den umgebenden Weichtheilen nirgends in organischer Verbindung: dagegen hatte sich der Defect durch vom zurückgelassenen Periost gelieferten neuen Knochen wieder ersetzt. Weitere Versuche von Heine, welche citirt zu werden pflegen, betreffen den Wiederersatz von Knochen durch Periost.

Klencke**) machte mehrere Versuche an Säugethieren, sowohl an Schädel- als auch an Röhren-Knochen; sie misslangen alle, indem die austrepanirten oder mit Schonung des Periostes ausgesägten und wieder eingefügten Stücke sämmtlich Eiterung bewirkten.

Ebenso misslang der Versuch von Wiesmann***) ein resecirtes Stück des femur vom Meerschweinchen wieder einzuheilen.

Auch die Versuche von Bogdanowsky†) an Hunden (Transplantation und Wiedereinlegung von resecirten Mittelstücken der Diaphysen der Tibia, des Radius und der Ulna) misslangen vollständig.

---

## B. Operationen am Menschen.

Der älteste Fall der Art, der aber wohl mit Recht allgemein für unglaubwürdig erklärt wird, ist der sehr abenteuerlich klingende aber doch viel citirte Fall von van Meek'ren Job.††)

*) Heine Bernhard, Ueber die Erzeugung neuer Knochenmasse und Bildung neuer Knochen. Graefe u. Walthers Journ. 1836 B. 24 p. 513.

**) Klencke Herm., Physiologie der Entzündung und Regeneration in den organischen Geweben. Leipzig 1842.

***) Wiesmann, De coalitu partium a reliquo corpore prorsus disjunctarum. Lipsiae 1824. p. 8.

†) Bogdanowsky. Versuche über Knochentransplantationen an Thieren. Petersb. med. Zeitschr. 1861. Bd. I S. 213. Beide Citate nach J. Wolff.

††) van Meek'ren Job., Heel- en Geneeskonstige Aanmerkingen t' Amsterdam 1668. 8. bei Zeis S. 40. Es existirt auch eine lateinische und deutsche Uebersetzung, beide, sowie die Mittheilung der Originalstelle in lateinischer Uebersetzung siehe bei Zeis S. 40.

Es wurde dem van Meek'ren erzählt, dass der Theolog Engebert Sloot folgende Geschichte von dem Mönche Johannes Kraanwinkel mitgetheilt erhalten habe. Es soll ein Tartar einem russischen Adeligen, Namens Butterlyn mit einem Säbelhieb ein Stück Knochen vom Schädel weggehauen haben. Ein russischer Wundarzt habe den Defect durch ein gleich grosses Stück von einem Hundeschädel wieder ersetzt, das auch angeheilt sei. Die Sache machte grosses Aufsehen, so dass die russische Geistlichkeit sich zur Intervention veranlasst sah und den Butterlyn solange vom Besuche der christlichen Stätten in ganz Russland ausschloss, bis das Stück eines Hundeschädels vom Kopfe eines Christenmenschen wieder entfernt wäre. B. liess sich, um der angedrohten Excommunication auszuweichen lieber wieder das angeheilte Stück entfernen.

Ein zweiter Versuch der Aufheilung von Thierknochen auf den Menschen rührt von Percy*) her.

Bei complicirten Fracturen sägte er die Fracturenden ab, um nicht eine Fractur, qu'on apelle en navet**) zu bekommen. Er hatte damit zahlreiche Heilungen, da er aber starke Verkürzungen bekam, so fasste er den Gedanken, den Verlust sofort durch Stücke eines lebenden Thieres zu ersetzen. Im Vereine mit Dr. Laroche versuchte er zweimal mit Knochenstücken vom Vorderarm eines so eben getödteten Ochsen den Defect zu ersetzen. Sie wurden mit der Säge abgesägt und waren noch mit dem Periost bekleidet, einmal war das Stück 15 Tage, das zweitemal 20 Tage am Platze, Heilung trat nie ein. Percy glaubt dadurch wenigstens die Annäherung der Fracturenden und dadurch die Verkürzung hintan gehalten zu haben und gibt dem Verfahren den Vorzug vor der Extension und Contraextension, die für die Kranken zu schmerzhaft seien.

Auch von Philipp von Walther***) rühren zwei berühmt gewordene und allgemein gekannte Versuche am Menschen her, die aber auch der Anzweiflung nicht entgangen sind.

Er trepanirte einem Maurer ein Stück aus dem Schädel und legte das des Pericraniums beraubte Knochenstück wieder ein. 4 Monate nach der Operation stiess sich ein kleines Stück der Tabula externa ab, nachdem die ganze Zeit über starke Eitersecretion stattgefunden hatte.

---

*) Article „Ente" du Dictionaire des sciences médicales en 60 volumes. Paris Tome XII 1815. p. 343.

**) navet = Rübe, Steckrübe.

***) v. Walther Ph., Wiederanheilung der bei der Trepanation ausgebohrten Knochenscheibe. Graefe u. Walthers Journ. 1821. Bd. 2. p. 571.

v. Walthers Worte lauten:

„In dem Hintergrunde der Trepanationswunde zeigte sich bei der Untersuchung mit der Sonde die Knochenlücke überall geschlossen und mit einer festen, an ihrer Oberfläche mit Fleischwärzchen bedeckten Knochensubstanz ausgefüllt. Die Bewegungen des Hirns waren nicht mehr wahrnehmbar."

Er glaubt daher, dass die tabula interna und der grösste Theil der tabula externa eingeheilt gewesen sei. Diese Einheilung einer einem Menschen wieder eingesetzten Knochenscheibe glaubt er aber um so mehr für einen unumstösslichen Beweis für die Möglichkeit der Wiederverwachsung getrennt gewesener Theile erklären zu müssen, als sich ein Theil der äusseren Knochenlamelle losstiess, was nur habe geschehen können, wenn der übrige Theil wieder belebt worden sei.

In einem zweiten Falle wurde von Ph. v. Walther*) ein Stück vom tuber frontale trepanirt, wieder eingelegt und die Weichtheile wieder darüber zusammengezogen. Der Kranke starb nach 36 Stunden. Wie die Section ergab, hingen die Weichtheile an ihrer innern Oberfläche durch neu ergossene Substanz mit der ausgebohrten Knochenscheibe zusammen und diese war selbst an die harte Hirnhaut dergestalt angeklebt, dass man bei leisem Zuge mit der Pincette an der Knochenscheibe die harte Hirnhaut mit in die Höhe ziehen honnte. Walther zweifelt hiernach nicht, dass, wenn der Kranke am Leben geblieben wäre, das Knochenstück in der Trepanationswunde p. p. eingeheilt sein würde.

Endlich theilt Klencke**) einen Fall mit, den Wedemeyer beobachtet hat. Derselbe trepanirte einen Soldaten mit Schonung des Pericraniums und legte das ausgebohrte Stück wieder ein. Die Wunde heilte über dem Schädel ohne alle Zeichen, dass ein fremd gewordener Körper darunter stecke. Nach 7 Jahren starb das Individuum an Peritonitis. Die Section ergab vollkommene Verwachsung des Knochens. Das austrepanirte Stück war etwas porös, aber im Innern belebt und zeigte in seiner ganzen Dicke die Structur der substantia vitrea. Das Pericranium war rings mit dem Trepanationsrande fest verwachsen, die Gefässe gingen, nachdem sie am Rande stärkere Netzchen gebildet, in die Beinhaut des

*) v. Walther Phil., Ueber die topische Behandlung und über den Verband der eiternden Wunden, der Abscesse etc. Graefe u. Walthers Journ. 1826 Bd. 9. p. 177 bei Zeis Nachtrag S. 13.

**) Klencke Herm., Physiologie der Entzündung und Regeneration in den organischen Geweben. Leipzig 1842. S. 76.

trepanirten Stückes über, welche bei der Operation absichtlich geschont worden war.

Transplantation von Zähnen.

In einzelnen Fällen: J. Hunter, A. Cooper, Wiesmann, Dieffenbach, gelang hier die Transplantation in der Art, dass eine später gemachte Injection mit erstarrenden Massen, Gefässe im Zahncanal nachwies. Siehe übrigens ausführlich über diesen Gegenstand die Arbeit von Dr. A. Mitscherlich: Ueber Replantation und Transplantation von Zähnen in Langenbeck's Archiv. 1863. B. IV. S. 375 ff.

## II. Wiedereinlegen eines mit Schonung einer Ernährungsbrücke exstirpirten Knochenstückes an seiner ursprünglichen Stelle.

Hieher würde gehören:

1. Die osteoplastische Resection des Oberkiefers nach von Langenbeck mit ihren Modificationen.

2. Die von Billroth nach demselben Principe auf das Unterkiefer übertragene osteoplastische Resection desselben.

3. Die osteoplastische Resection des proc. nasalis und os nasi nach v. Langenbeck*) und Huguier**) zum Zwecke der Exstirpation von Nasenrachenpolypen. Die Brücke besteht hier nur aus Periost und Schleimhaut.

Endlich gehören noch hieher einige Versuche an Thieren, welche von J. Wolff***) und zwar mit Erfolg gemacht wurden. Sie haben für uns specielles Interesse, weil bei ihnen die Ernährungsbrücke für den Knochen nur aus Periost bestand. Sie sollen daher einzeln in möglichster Kürze aufgeführt werden.

1. Bei einem Kaninchen wurde ein quadratisches Stück des os frontis resecirt und zwar auf 3 Seiten das Pericranium und der Knochen zusammen mit dem Meissel durchschnitten, auf der 4ten Seite des Quadrates wurde das Pericranium sorgfältig etwas vom Knochen abgehoben, mit einem Häckchen auf die Seite gezogen und der Knochen allein mit dem Meissel durchtrennt.

*) v. Langenbeck B., Beiträge zur Osteoplastik. Deutsche Klinik v. Göschen 1859 S. 471. Auszug in Gurlt's Jahresbericht (Langenbecks Arch. B. I. S. 93.)

**) Hugnier, Bulletin de l'Académie impér. de médécine. T. 26. 1860—61. p. 783.

***) J. Wolff, l. c. S. 266.

Der Knochen konnte nun deckelartig erhoben werden, er hing nur mehr durch eine kleine Brücke des Pericranium's mit dem Organismus zusammen. Nachdem das Schädelstück wieder an seinen Platz eingelegt worden, wurde die Hautwunde vereinigt, sie heilte p. p. Die Section des nach 25 Tagen getödteten Thieres zeigte in der bei Weitem grösseren Ausdehnung knöcherne Verwachsung, das Aussehen des eingeheilten Knochenstückes in Nichts von dem des übrigen Schädels unterschieden, das Pericranium überall fest adhärent seine Continuität schien nirgends unterbrochen.

2. Es wurde bei einem Kaninchen ebenfalls ein 4 eckiges Stück am Schädel herausgemeisselt, diessmal aber die letzte Verbindung mit dem Meissel weggebrochen und ebenfalls als Brücke ein Stück Pericranium erhalten. Der Erfolg wurde nach 45 Tagen als einer ebenso vollkommen constatirt wie im vorigen Versuche.

## III. Transplantation benachbarter theilweise adhärent gebliebener Knochenstücke.

Wir können hier unterscheiden, je nach dem Materiale, aus welchem die Brücke besteht, welche den Knochen noch mit dem übrigen Organismus in Verbindung erhält.

Die Ernährungsbrücke kann aus Haut, Unterhautzellgewebe und Muskeln bestehen, oder aus Schleimhaut und Periost oder aus Periost allein.

Zur **ersten Gruppe** gehören diejenigen Operationen, welche beabsichtigen ein im Amputationslappen zurückgelassenes Knochenstück auf die Sägefläche amputirter Knochen zu transplantiren.

Hieher wäre zu zählen:

1. Die Pirogoff'sche osteoplastische Verlängerung des Unterschenkels, mit ihren Modificationen nach Günther etc.

2. Die von Gritti für den Oberschenkel angegebene Transplantation der Patella auf den Stumpf des femur.

3. Das von Scymanowski empfohlene ähnliche Verfahren des Aufheilens des Oleranon auf den amputirten Oberarmknochen.

4. Die Versuche bei Resectionen an den Muskelansätzen Knochenplättchen hängen zu lassen und dieselben an ihre neuen Plätze hinzulegen.

Eine **zweite Gruppe** umfasst diejenigen Operationen, bei welchen die Ernährungsbrücke aus Periost und Schleimhaut, besteht.

Hieher gehört:

1. Die ostale Uranoplastik.

Die Operation besteht darin, dass der harte Gaumen auf beiden

Seiten parallel dem processus alveolaris mit der Stichsäge, oder dem Meissel durchtrennt wird, durch Holzkeile die noch bestehenden Knochenbrücken abgesprengt und die dadurch mobil gemachten Ränder nach der Anfrischung durch Nähte vereinigt werden. Wutzer führte die Operation zuerst (1834) mit vollständigem Erfolge aus. Die Idee zur Wutzer'schen Operation ist jedoch bereits im Jahre 1826 von Dieffenbach gefasst worden, wie aus einer Anmerkung zu S. 55 seiner Uebersetzung der Roux-schen Schrift über Staphyloraphie*) hervorgeht. Nach einer mündlichen Mittheilung des Generalarztes Dr. Bögner an Langenbeck**) hat D. diese Operation bei einer congenitalen Spalte wirklich ausgeführt, jedoch ohne Erfolg.

Von Bühring wurde sie auf die erworbenen Gaumendefecte übertragen (1849), gelang jedoch in den beiden ersten Fällen nicht, wohl aber in einem 3ten der im Jahre 1852 der Versammlung deutscher Naturforscher in Wiesbaden vorgestellt wurde.

Die Dieffenbach'sche wurde von Langenbeck selbst zweimal (1849 und 1856) aber ohne Erfolg ausgeführt.***)

Ebenso von Middeldorpf, dem nur eine Verkleinerung einer angeborenen Gaumenspalte gelang.†)

Gegenwärtig ist die Operation und wohl mit Recht durch Langenbeck's geniale periostale Uranoplastik verdrängt.

G. Simon††) führte sie noch später etwas modificirt an einem 20 Wochen alten Kinde aus, ebenfalls ohne Erfolg.

2. Transplantation der ossa intermaxillaria in den Spalt des process. alveolaris bei doppeltem Wolfsrachen, um die Zwischenkieferknochen und ihre Zähne zu erhalten. Um die Zurückführung desselben zu ermöglichen wurde entweder der Vomer resecirt, (Blandin) oder das Septum in verticaler Richtung gespalten (Bruns) oder in horizontaler Richtung durchschnitten (Langenbeck)†††).

---

*) Roux, Memoire sur la Staphyloraphie. Paris 1825, übersetzt von Dieffenbach. Berlin 1826.

**) Langenbeck B., Weitere Erfahrungen über Uranoplastik in Langenbecks Archiv 1864 B. V. S. 90. Daselbst auch die Citate für Wutzer, Bühring etc. angegeben.

***) Langenbecks Archiv 1862 II B, S. 224.

†) Wolff l. c. S. 278.

††) G. Simon, Beiträge zur plastischen Chirurgie. Prag. Viertelj. Schr. 1867 24. Jahrg. B I S. 41.

†††) Langenbeck B. in deutsche Klinik v. Göschen 1859. S. 471 u. Wolff l. c. S. 280.

3. Transplantation von Resten der Nasenknochen zum Gerüste für eine neue zu transplantirende Nase.

Bevor Langenbeck empfahl, bei der Rhinoplastik auch das Periost mit dem Stirnhautlappen herunter zu transplantiren, um der Nase durch Ossification desselben grössere Festigkeit zu geben, versuchte man früher auf die Empfehlung von Klein und Rust hin um eingesunkene Nasen zu unterstützen, oder transplantirten eine hübschere Form zu geben, Gerüste einzuheilen. Galenczowsky setzte ein bleiernes ein, Tyrell ein Platinagerüste, Heusser ein solches von Guttapercha*), Dieffenbach ein Goldblech.**). All' diese Versuche misslangen.

In neuester Zeit wurde der Versuch mit einem Bernsteingerüste wiederholt, der angeblich gelungen sein soll.

Der Versuch die noch vorhandenen Rudimente der eingesunkenen Nase zum Aufbau des Gerüstes für eine neue zu verwenden stammt ebenfalls von Dieffenbach, nur hat er sie wohl nicht zur eigentlichen Transplantation umgewendet.

Eine wirkliche Transplantation von Knochensubstanz zu diesem Zwecke vollführte Ollier***) am 17. Juli 1861 aus und theilte sie in der Sitzung der Académie am 11. Nov. 1861 mit.

> Es handelte sich um Wiederaufrichtung einer vollständig eingesunkenen Nase bei einem 17 Jahre alten scrophulösen Menschen. (Da der Fall ebenfalls zu den viel citirten gehört verdient er, wohl auch wegen seiner sonstigen Eigenthümlichkeiten, eine etwas ausführlichere Mittheilung.)
>
> Durch einen V förmigen Schnitt mit der Spitze nach oben und der Basis an der Anheftung der Nasenflügel wurde ein Lappen losgelöst, der schliesslich nur an beiden Nasenflügeln und der Nasenscheidewand noch Verbindung mit dem Organismus hatte. An der Stirne wurde das Periost mit abgelöst. Nach dem Herunterklappen desselben zeigte sich das linke os nasi zerstört. Es wurde nun von dem der rechten Seite, welches verdickt und mit dem processus nasal. des Oberkiefers verwachsen war, mittelst eines Meissels ein Knochenlappen von 35 mm. Länge abgetrennt, der das ganze Nasenbein und einen Theil des process. nasal. umfasste und durch Periost und Schleimhaut (an

*) Heusser, Schweizer Zeitschr. f. Med. 1852. p. 472. bei Zeis l. c. S. 86.

**) Dieffenbach Joh. Friedr., die operative Chirurgie. I Bd. S. 373.

***) Ollier, Application de l'ostéoplastie périostique et de l'ostéoplastie osseuse à la restauration du nez. Gaz. des hôpit. 1862 p. 86 u. 99.

Auszug in Gurlt's Jahresbericht für 1862 S. 166.

Denselben Fall theilt Ollier mit in einem Aufsatz betitelt:

— Des transplantations périostiques et osseuses sur l'homme, im Journal de la physiologie 1862 V. Jan. pag. 59 (nicht 95 wie Zeis Nachtrag S. 41 No. 1993a angibt.)

seinem untern Ende) noch befestigt blieb. Derselbe wurde nach unten und vorn umgebogen und in die Mittellinie gerichtet, so dass sein unteres Ende künftig die Nasenspitze abgab, die eine Kante den Nasenrücken. Der Hautlappen wurde vertical zusammen gefaltet, nach oben zurückgeschlagen und in das untere Ende der verticalen Falte die Kante des transplantirten Knochenstückes geführt, um den Nasenrücken zu bilden. Zur Verhütung eines Wiederaufsteigens des Knochens wurde ein sehr dünner Eisendraht um einen kleinen Zacken desselben umgelegt und derselbe zu dem einem Nasenloche herausgeführt. Der Lappen selbst wurde dann an der Stirne und den Seiten durch eine Anzahl Nähte wieder befestigt. Unmittelbar nach der Operation ragte die Nase 2 cm. über die Oberlippe vor.

Die Heilung erfolgte ohne Zufall. Nach 10 Wochen machte die Nase noch einen Vorsprung von 14 mm. über die Oberlippe, nur war die Nasenspitze etwas nach rechts abgewichen. Nach $2^1/_2$ Monaten stiess sich ein Knochenstückchen von der Grösse eines halben Getreidekorns ab, wahrscheinlich die von dem Drahte umfasste Knochenzacke. Nach weitern 2 Monaten war die Prominenz der Nase dieselbe geblieben, der Knochlappen hatte seine Stelle behauptet, die Ossification im Periost war deutlich ausgesprochen.

Langenbeck's Verfahren der neugebildeten Nase ein knöchernes Gerüste zu geben besteht in Folgenden:

An drei Stellen wird der Knochen angesägt und soweit ausgebrochen, dass die Knochenleisten als Knochenbrücke auf dem Nasenrücken zusammenstehen; es wird eine Naht angelegt und darüber die häutige Nase gebildet. Diese Operationen sind bisher nicht vollständig gelungen und ist immer partielle Necrose eingetreten*).

In einer **3.** und letzten **Gruppe**, sollen jene Operationen aufgeführt werden, bei welchen das transplantirte Stück Knochen nur durch eine Periostbrücke mit dem Mutterboden in Zusammenhang blieb.

An **Thierversuchen** haben wir nur 2 Versuche an Taube und Kaninchen von J. Wolff**) zu verzeichnen. Sie misslangen zwar beide, die Idee dazu bildet aber den Vorläufer, der von Nussbaum am Menschen ausgeführten Operation.

J. Wolff sägte bei einer Taube am rechten Radius und bei einem Kaninchen am ersten rechten Metatarsus durch zwei parallele von vorn und oben nach hinten und unten geführte schräge Knochenschnitte ein 4‴ langes Stück aus der Mitte der Diaphyse aus, um einen Defect zu erzeugen, welcher dem nach Resection wegen Pseudarthrosen entstandenen Defecte vergleichbar wäre. Hierauf sägte er durch einen dem obern Sägeschnitte parallelen dritten Schnitt eine etwa 1‴ breite Knochenscheibe der Art ab, dass nur am hintern untern

*) Billroth Th., über osteoplastische Operationen. Wiener med. Presse. 1868 No. 25 und 26.

**) J. Wolff, l. c. S. 288.

Ende derselben eine kleine Ernährungsbrücke stehen blieb, in deren Bereich die Knochenscheibe eingebrochen und dadurch beweglich gemacht wurde. Dieselbe konnte nunmehr so nach unten gebogen werden, dass ihr vorderer Rand mit dem vordern obern Rande des untern Fragmentes sich vereinigen liess und bildete somit schliesslich eine brückenartige Knochenverbindung zwischen beiden Fragmenten.

Die beiden durch Resection des Mittelstückes der Diaphyse entstandenen Sägeflächen, welche ursprünglich parallel liefen, waren nach der Operation im Winkel einander zugekehrt. Eine Knochennaht verband die Knochenscheibe mit dem untern Fragment. Es war nicht möglich, trotzdem bei der Taube der radius an der ulna und beim Kaninchen der Metatarsus an den übrigen Metatarsen eine Stütze fand, den operirten Gliedern die nöthige ruhige Stellung zu geben. Beide Versuche misslangen vollständig, die Taube starb am 4. das Kaninchen am 5. Tage nach der Operation.

Einschlägige Thierversuche scheint einer kurzen Notiz nach auch Billroth*) gemacht zu haben, jedoch ebenfalls ohne Erfolg.

---

## Operationen am Menschen

versuchte v. Langenbeck.**)

Um nämlich der Entstellung des Gesichtes nach partiellen Resectionen des Kieferbogens vorzubeugen, hat L. in zwei Fällen versucht auf osteoplastischem Wege diese ungünstigen Ereignisse zu verhüten. In beiden Fällen war es nothwendig gewesen von der Mittellinie des Unterkiefers aus, die eine Hälfte des Kieferbogens bis an die Wurzel des process. coronoides zu entfernen. Nachdem diess geschehen, wurde der proc. coronoid. in seinem obern Abschnitte bis zur Spitze durch Entfernung der Muskeln mit Schonung des Periostes freigelegt und mit der Stichsäge von der Spitze in senkrechter Richtung nach unten ein Sägeschnitt in der Art geführt, dass eine lange Knochenleiste, etwa 3‴ breit vom proc. coronoid. abgelöst wurde. Der Sägeschnitt verlief nicht ganz bis zum untern Rande des Kiefers, sondern nur bis zu ungefähr 3‴ Entfernung von demselben. Es wurde nnn ein Elevatorium in den Sägeschnitt eingesetzt, um die Leiste gegen den erhaltenen Theil des Kiefers nieder zu biegen ohne die kleine Knochenbrücke zu zerbrechen, welche mit dem Periost die Ernährung der

*) Billroth Th., über osteoplastische Operationen Wien med. Press. 1868 N. 25 u. 26.

**) Langenbeck B., in deutsche Klinik 1864. S. 19 und Hueter C. Resectionen der Jahre 1862–64. Langenbeck's Archiv 1866. B. VIII. S. 120.

Knochenleiste ermöglichen sollte. Die Einfügung der Knochenleiste des Unterkiefers geschah sehr leicht, indem die Spitze des proc. coronoid in die Markhöhle auf der Sägefläche des erhaltenen Stückes des Kieferbogens eingedrückt wurde. Leider ist die Knochensubstanz des Unterkiefers so spröde, dass die Knochenbrücke in den Fällen, in welchen der Versuch angestellt wurde, brach. In einem Falle brach die Leiste aus all' ihren Verbindungen mit dem Kiefer vollständig ab, das zweite Mal blieben wenigstens die periostalen Verbindungen erhalten; es wurde trotzdem der Versuch der Einpflanzung gemacht; es erfolgte jedoch Necrose des transplantirten Stückes.

---

## Zusammenstellung der Ergebnisse aus der Literatur und Schlussfolgerungen hieraus.

Uebersehen wir die nicht besonders reichhaltige Literatur über das Einpflanzen von Knochenstücken, so müssen wir uns sagen, dass die Anzahl der Misserfolge eine weitaus grössere ist, als die Summe derjenigen Fälle, bei welchen die Versuche am Thiere oder die Operationen am Menschen mit Erfolg ausgeführt wurden. Eine Ausnahme müssen wir sofort für diejenigen Fälle machen, bei welchen eine derbe, saftige Ernährungsbrücke das Weiterfortleben des Knochens unter die denkbar günstigsten Bedingungen stellte. Es zählen hieher, die osteoplastische Resection am Oberkiefer und Unterkiefer, und die Operationen nach Pirogoff und Gritti.

Von den Fällen in welchen versucht wurde, vollständig getrennte Theile wiedereinzuheilen, ist als vollständig unglaubwürdig, der Fall von van Meek'ren sofort auszuschliessen; auch die Fälle von Merren sind mit Vorsicht aufzunehmen, da derselbe sich nach Zeis*) anderwärts nicht als ganz glaubwürdig erwiesen hat.

Zu den vollständig misslungenen zählen die Thierversuche von Heine, Klencke, Wiesmann, Bogdanowsky und wohl die Mehrzahl der Versuche von Wolff und Ollier. Gegenüber Wolff, der zu dem Wahrscheinlichkeitsurtheil kommt, dass bei Ollier's Versuchen die Knochen wohl alle abgestorben warten**) erkennen unter Andern

---

*) Zeis l. c. S. 208.
**) J. Wolff l. c. S. 227.

v. Langenbeck*) dieselben für vollständig beweisskräftig. Derselben Ansicht neigt sich Billroth**) zu, namentlich desshalb, weil Ollier mit der grössten Sorgfalt Injectionen in die Präparate gemacht hat, welche in die eingetheilten Knochen eindrangen.

Zu den gelungenen zählen einige Thierversuche von Ollier, zwei mit gelungener Krappfärbung des Knochens von Wolff. Die Einheilung am Hundeschädel von v. Walther, sowie die beiden Einheilungen am Menschenschädel von eben demselben, und der gelunge Fall Klencke-Wedemeyer.

Die Walther'schen Fälle, welche früher als unantastbare Beweise der Wiederbelebung einer ganz getrennten Knochenscheibe galten, sind von Langenbeck***) in Zweifel gezogen worden. Auch von Andern wurde versucht verschiedene Erklärungen über die Art und Weise der Einheilung, resp. Bildung von Knochensubstanz an dieser Stelle zu geben, auf welche näher einzugehen uns hier zu weit führen würde, da wir genöthigt wären, in längere Erörterungen über die noch immer strittigen Fragen von Knochenresorption und Knochenneubildung, uns einzulassen.

Günstigere Erfolge sind dagegen verzeichnet von den Anheilen von Knochenstücken mit einer Ernährungsbrücke, namentlich wenn sie an ihre ursprüngliche Stelle wieder eingeheilt werden. Es gelangen hier selbst die Versuche, in welchen der Knochen nur durch Periost mit seinem Mutterboden in Verbindung blieb.

Bei der Verpflanzung an eine benachbarte Stelle ist, die oben gemachte Ausnahme für Operationen nach Pirogoff etc. abgerechnet, die Wahrscheinlichkeit einer Einheilung äusserst gering.

Die Versuche für Gaumen und Nase Grundlagen aus Knochen zu verschaffen, haben mehr Misserfolge, als Erfolge aufzuweisen.

Die Fälle, in welchen die Brücke des tranplantirten Knochens aus Periost allein bestand, misslangen bis jetzt alle.

Es lassen sich die aus der Literatur bekannten Thatsachen in wenige Sätze zusammenziehen.

1. Transplantationen vom Thiere auf den Menschen haben keine Hoffnung auf Gelingen.

---

*) v. Langbeck, deutsche Klinik 1859. S. 411 nach dem Auszuge in Gurlt's Jahresbericht in Langenbeck's Arch. B I. S. 93.

**) Billroth Th., über osteoplastische Operationen in Wien. med. Press. 1868 No. 25. 26.

***) v. Langenbeck l. c. S. 471 u. ff.

2. Mit Ernährungsbrücke transplantirte Knochenstücke haben grössere Aussicht auf Wiedereinheilen, als vollständig getrennte. Diese Aussicht ist grösser, wenn sie an der alten Stelle eingepflanzt, als wenn sie transplantirt werden.

3. Je derber und saftiger die Ernährungsbrücke, desto wahrscheinlicher die Aussicht auf Fortleben des Knochens.

4. Besteht die Brücke nur aus Schleimhaut und Periost, so ist die Wahrscheinlichkeit des Wiedereinheilens geringer, wahrscheinlich weil als Gründe dagegen, noch die drohende Sepsis und der die Brücke austrocknende Luftstrom hinzukommen.

5. Am wenigsten Aussicht hat die Transplantation von Knochenstücken, deren Ernährungsbrücke nur aus Periost besteht; es gelangen bis jetzt nur 2 Versuche an Thieren, alle übrigen misslangen.

So wenig aufmunternd nach diesen Resultaten, die Transplantation von Knochen ist, deren einzige Verbindung mit dem Organismus ein dünnes Bändchen Periost vermittelt, um so mehr verdienstvoll ist es sicherlich, wenn Prof. v. Nussbaum, die Fehler, welche die bisherigen Misserfolge bedingten, vermeidend, das bereits so viel wie verlassene Operationsverfahren unter Cautelen wiederholte, welche geeignet erscheinen, demselben in Zukunft eine Reihe von günstigen Erfolgen zu sichern.

---

## Knochentransplantationen am Menschen nach Prof. v. Nussbaum.

Die erste gelungene Knochentransplantation am Menschen wurde von Prof. v. Nussbaum an dem sächsischen Premierlieutenant Kraus vorgenommen.*)

Derselbe hatte in der Schlacht bei Mars-la-Tour einen Schuss in den rechten Vorderarm erhalten, der die ulna in ihrer Mitte zersplitterte; zahlreiche Knochensplitter stiessen sich ab und die Fractur heilte schliesslich mit einer Pseudarthrose. Die Lücke zwischen beiden Fracturenden betrug 5 Centimeter und wurde durch einen dünnen ligamentösen

*) v. Nussbaum, Ueber die Behandlung von unglücklichen Vorkommnissen nach Beinbrüchen insbesondere über Knochentransplantation. Vortrag gehalten am 13 Febr. 1875 im ärztlichen Bezirksvereine zu München.
Aerztliches Intelligenzblatt 1875 No. 8.

Strang ausgefüllt. Der Radius war intact, die Functionen des Armes aber derart behindert, dass Kr. als Invalide betrachtet wurde.

Da ihm die Aussicht, lebenslang Pfründner zu bleiben unerträglich schien, und ihm ausserdem von competenter Seite bereits die Versicherung gegeben war, dass sich nun nichts weiter mehr mit seinem Arme machen liesse, so war er mit jedem Heilversuche einverstanden, der nur im Geringsten etwas versprechen würde. Er ging daher auf den Vorschlag den Defect im Knochen durch eine Transplantation auszufüllen sofort ein.

Die Operation, welche am 15. Juli 1873 ausgeführt wurde, bestand darin, dass durch eine Längsincision das falsche Gelenk blosgelegt, das Pseudoligament ausgeschnitten und von dem obern Fragmente ein Knochenstück in die Lücke hereintransplantirt wurde, das an seinem untern Ende noch durch ein Periostband in Verbindung mit seinem Mutterboden gelassen wurde.

Darauf wurden die Weichtheile durch einen Längsschnitt verletzt, um eine entzündliche Reaction in der Umgebung anzuregen und dem Knochen neue Adhäsionen zu vermitteln. Die Wunde wurde durch Nähte geschlossen und ein gefensterter Gypsverband angelegt.

Die allgemeine Reaction war anfangs ziemlich bedeutend, doch war die Schwellung und Eiterung gering, nur roch das Secret etwas. Nach ein paar Wochen stiess sich ein feiner 2 ctmr. langer Knochenschiefer ab, der höchstens $^1/_{10}$ des transplantirten Knochens ausmachte, dann schloss sich die Wunde bald.

Nach Abnahme des Gypsverbandes (Ende August) konnte zwar das transplantirte eingeheilte Knochenstück deutlich gefühlt werden und die abnorme Beweglichkeit war nur mehr eine sehr geringe; allein die Functionsfähigkeit des Armes namentlich Pro- und Supination, die vorher ganz gefehlt hatte, war auch jetzt noch sehr mangelhaft.

Es besserte sich jedoch durch Uebung der Arm derart, dass Premierlieutenant Kraus Ende 1874 wieder als felddiensttauglich erklärt und reactivirt wurde.

---

Ein zweiter Fall dessen ganze Genese wir genau beobachten konnten, kam im Herbste 1875 auf die chirurgische Klinik.

Heinrich Schwarten, Zimmermann, 27 Jahre alt aus Holstein, ein kräftiger muskulöser Arbeiter von derbem Knochenbau, stürzte am Morgen des 15. Oktober 1875 beim Bau eines neuen Flügels der Artillerie-

kaserne in München vom obersten Abschnitte des Gerüstes c. 17 Meter hoch herab und fing die Hauptwucht des Falles mit seinem linken Vorderarm auf.

Derselbe blieb sofort bewusstlos, bekam die erste ärztliche Hülfe im benachbarten Militärspitale und wurde erst 12 Stunden nach der Verletzung ins Spital verbracht.

Man findet bei der Untersuchung (ausser einigen Contusionen an der Stirne und am rechten Oberschenkel) auf der Extensoren-Seite des l. Vorderarms 12 cm. vom olecranon nach unten starke Crepitation und abnorme Beweglichkeit der ulna. An derselben Stelle findet sich eine $1^1/_2$ cm. lange Wunde, welche durch Durchspitzen eines Knochenstückes entstanden ist; die Weichtheile sind ziemlich stark geschwellt und die Haut in der Umgebung der Wunde in der Grösse eines Handtellers blauroth aussehend.

Die Wunde wird nach allen Richtungen mit 8% Chlorzink-Lösung ausgespritzt eine Drainage in die Wunde, in der Richtung gegen die Fractur eingelegt und der Lister'sche Verband angelegt.

Nach 24 Stunden wurde P. etwas besinnlich, um aber alsbald wieder in tiefen Sopor zu verfallen, der erst nach 8 Tagen sich nach und nach verlor.

Die ersten Tage massenhaftes blutig seröses Secret aus der Wunde, die stark gequetschte Hautpartie in der Umgebung der Wunde stösst sich gangränös ab und wird am 25. Oct. entfernt; starke Schwellung des Vorderarms.

Am 25. und 26. Oct. werden eine Anzahl (5) Knochensplitter und gangränöse Muskelfetzen entfernt; bis zum 25. abendliche Temperaturerhöhungen bis 38,9 im Maximum, Morgens afebril.

Am 27. Contrapunction auf der Flexorenseite und Ziehen zweier Drainagen quer durch den Vorderarm. Da das Secret etwas Geruch zeigt neue Desinfection mit Chorzinklösung. Auf den Eingriff erfolgt neue Steigerung der Temperatur (einmal bis 40. 1) es stossen sich zahlreiche Knochensplitter und Muskelfetzen ab, darunter einer von Kindsfaustgrösse. Da jedoch jetzt für ordentlichen Ablauf des Secretes gesorgt ist, so schwillt der Arm ab, die Secretion nimmt an Menge bedeutend ab, ist geruchlos geworden, die Temperatur fällt langsam und am 5 Nov. ist bereits der erste fieberfreie Tag.

Vom 15. November an wird der Verbandwechsel nur alle 3—4 Tage nöthig, vom 1. Dec. an alle 8 Tage. Abstossen einzelner kleiner Muskelpartien findet sich noch am 5. und 9., von Knochensplittern am 13. December verzeichnet; Drainage wird am 28. Dec. weggelassen. Seit 15. November ständig fieberfrei.

Es besteht nur mehr eine grosse oberflächliche mit guten Granulationen bedeckte Fläche an Stelle der gangränös verloren gegangenen Haut und eine feine Fistel, an der Stelle, wo die Drainage lag.

Am 14. Januar wurde der Lister'sche Verband mit einem Borverband vertauscht.

Die Granulationen benarbten sich nach und nach, jedoch schloss sich die Fistel nicht.

Am 22. Febr. entleerten sich aus derselben einige kleine Knochenstücke, ein grösseres noch nicht vollständig demarkirtes konnte mit der Sonde constatirt werden.

Am 5. März wurde dasselbe in einer Länge von 3 cm. entfernt. Bis Ende März schloss sich auch die Fistel.

Bei der der nun vorgenommenen Prüfung der Functionsfähigkeit des Armes ergab sich, dass alle Bewegungen der Finger gut ausgeführt werden konnten, dass jedoch die Pro- und Supination activ fast unmöglich war; bei passiv vorgenommener Flexion und Extension im Handgelenk und beiden ebensoausgeführten Pro- und Supinationsbewegungen bildete sich über der früheren Fracturstelle ein stark hervorspringender stumpfer Winkel, dessen Schenkel dem obern und untern Fracturstücke der Ulna entsprachen. Durch Palpation liess sich leicht ein zwei Finger breiter Defect an der frühern Fracturstelle constatiren. Der Arm war durch die Pseudarthrose unbrauchbar.

Es wurde daher zuerst versucht die Pseudarthrose durch Aneinandernageln der Bruchenden mit verzinnten eisernen Hackennägeln, zur Heilung zu bringen' ein Verfahren wie es schon verschiedene Male von v. Nussbaum mit glücklichem Erfolge zur Ausführung gebracht worden war.

Es wurde daher am 29. März 1876 in Narcose unter Anwendung eines Dampfspray folgende Operation ausgeführt.

Längsincision auf die ulna an Stelle der früheren Narbe, Bloslegen der Pseudarthrose; die beiden Knochenenden laufen spitz zu und sind durch ein c. $3^1/_2$ cm. langes fibröses Ligament mit einander verbunden. Durchschneiden desselben mit dem Tenotom, Entfernen eines kleinen necrotischen Knochensplitters. Die beiden Bruchenden werden durch 2 verzinnte Hackennägel zusammengenagelt, was der grossen Distanz der Bruchenden wegen, die einander nicht bis zur vollständigen Berührung genähert werden können, nur unvollständig und nicht in dem erwünschten Masse gelingt, so dass die verzinnten Nägel, womit v. Nussbaum schon öfters Pseudarthrosen mit bestem Erfolge thatsächlich zusammengenagelt hat, in diesem Falle nicht als ein Bindemittel, sondern lediglich als ein das Knochenwachsthum reizendes Mittel angesehen werden müssen, analog den von B. v. Langenbeck empfohlenen galvanisch versilberten Stahlschrauben. Vereinigung der Wunde durch Catgut, was des harten speckigen Narbengewebes wegen nur in der Tiefe gelingt, während an der Hautfläche die Wundränder einige Millimeter klaffen. Drainage, Lister-Verband. Lagerung auf ein Handbrett.

Die Reaction war minimal, vom dritten Tage an war P. beständig fieberfrei. Am 10. April wurde der erste Nagel locker und wurde entfernt, am 19. der zweite.

Am 10. Mai war die Wunde bis auf eine kleine oberflächliche Granulation geschlossen; es wurde daher der Lister'sche Verband wieder mit dem trockenen Borverband vertauscht.

Jedoch zeigte sich die Pseudarthrose wieder nicht geheilt, der Zustand des Vorderarms eher schlimmer als das Erstemal, die Lücke im Knochen noch etwas grösser, der Arm auch zu den einfachsten Verrichtungen vollständig unbrauchbar.

Es wird daher dem P. der Vorschlag gemacht, durch eine neue Operation die Gebrauchsfähigkeit seines Armes wiederherzustellen oder wenigstens zu bessern, ein Vorschlag auf welchen der intelligente Kranke um so mehr einging, als er die Unbrauchbarkeit seines Armes ohne weitere Operation ja selbst vor sich sah.

Es wird daher in Chloroformnarkose und unter Anwendung des Dampfspray's am 12. Mai 1876 eine Knochentransplantation aus geführt.

Längsincision an der früheren Stelle, Bloslegen der Pseudarthrose durch Zurückpräpariren der Weichtheile.

Die beiden Knochenstücke zeigen sich durch ein ligamentöses Band verbunden. Das untere Ende des obern Stückes der ulna ist stark verdickt und kolbig aufgetrieben, während das ihm entsprechende obere Ende des untern Stückes mehr spitz zuläuft. Es wird daher das obere Stück der ulna als das relativ dickere dazu ausersehen, die Substanz zur Ausfüllung der Knochenstücke herzugeben.

Bei näherem Zusehen findet sich ein weiteres Moment, das für die Wahl dieses Stückes spricht.

Das ligamentöse Zwischenstück nämlich zeigt bei seiner Insertion am kolbigen Ende des obern Stückes mehrere strangartige Verdickungen, von denen namentlich ein besonders entwickelter Strang sich ein Stück weit am Knochen fortsetzt, und zwar an derjenigen Seite, welche der Insertion des ligamentum interosseum gegenüberliegt.

Mit einer Knochenscheere wird nun das ligamentöse Band an seiner Anheftungsstelle am Knochen derart abgetrennt, dass dabei zugleich beide Knochenenden angefrischt werden. Dabei wird die oben angeführte strangartige Fortsetzung des Periostes sorgfältig geschont, da es mit in die künftige periostale Verbindung einbezogen werden soll, welche den zu transplantirenden Knochen zu ernähren bestimmt ist.

Die Abtrennung des Knochenstückes geschieht nun in folgender Weise:

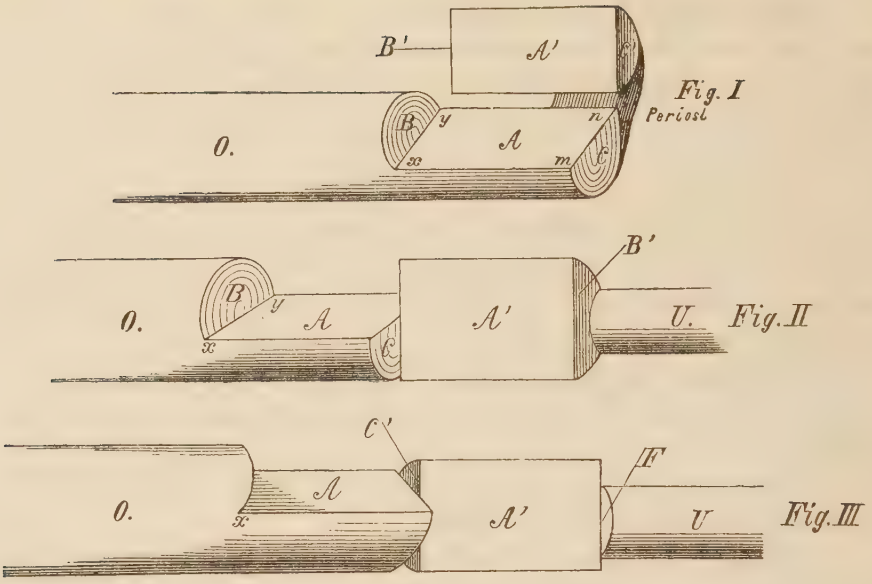


Es wird beabsichtigt demselben eine Länge zu geben, welche etwas grösser ist, als die Lücke zwischen beiden Knochenstücken und eine Dicke gleich dem halben Querschnitt der ulna.

Es wird daher der Meissel etwas über 5 cm. oberhalb des durch die Knochenscheere angefrischten Endes parallel der Querachse und senkrecht auf die Längsachse des Knochens aufgesetzt und der Knochen zur Hälfte durchtrennt. (Dadurch werden die beiden Flächen *B.* u. *B'.* erzeugt.)

Darauf wird der Meissel auf der dem Radius zugekehrten Seite parallel der Längsachse und senkrecht auf die Ebene der ersten Schnittfläche (bei *x*) eingesetzt und durch einen durch die Längsachse geführten Schnitt der Knochen in zwei Hälften getheilt.

Lassen wir den Knochen selbst als Cylinder gelten, so wird derselbe durch beide Schnitte in 2 halbcylindrische Stücke zerlegt, von denen eines, aus seinen Knochenverbindungen getrennt, zur Transplantation bestimmt ist, das zweite in knöcherner Verbindung mit dem übrigen Knochen verbleibt (vid. Fig. I).

Dabei muss sorgfältig darauf geachtet werden, dass am untern durch die Knochenscheere angefrischtem Ende des Knochens noch eine genügende Brücke aus Periost bleibt; es empfiehlt sich sich daher die letzte Verbindung am untern Ende nicht vollständig durchzumeisseln, sondern durch eine hebelartige Bewegung des Meissels weg-

zubrechen. Im concreten Falle wurde die Periostbrücke an der Stelle belassen, wo sich der oben angeführte verdickte Strang befand.

Die Periostbrücke wird nun nach beiden Seiten hin noch vom Knochen sorgfältig losgelöst, um ein langes Band zu erhalten, das bei der nun folgenden Drehung leichter folgt und nicht so leicht Compression seiner Gefässe erwarten lässt.

Die Drehung selbst erfolgt einmal um die Achse m n und in der Ausdehnung von 180°, so dass die Flächen $C$ u. $C^1$ in ihrer ganzen Ausdehnung einander berühren, die Fläche $B^1$ mit der Fläche $F$ des untern Knochenstückes $U$ in Contact kommt, die Flächen $A$ u. $A^1$ würden dann in einer Ebene zu liegen kommen.

Diess würde für die Heilung die günstigste Stellung sein, weil dabei die Knochenflächen in ihrer grössten Ausdehnung auf einander zu liegen kommen würden.

Es zeigte sich jedoch bei beiden Operationen überstimmend, dass das Periostband dabei einer sehr starken Zerrung ausgesetzt würde, wie man diess auch an einem sorgfältig angefertigten Modell leicht constatiren kann.

Es wurde daher von dieser Stellung aus noch eine Viertelsdrehung um die Längsachse des Knochenstückes vorgenommen, so dass sich jetzt die beiden Flächen $A$ u. $A^1$ in einem rechten Winkel schneiden (Fig. II u. III), die Fläche $A^1$ dem Radius zugekehrt ist, während der von Periost bekleidete Cylindermantel nach aussen sieht.

Von einer Verbindung durch eine Knochennaht wurde abgesehen; dagegen wurden in die Weichtheile einige seichte Längsincisionen gemacht, um eine Art Rinne zur Festhaltung des transplantirten Knochens zu schaffen und demselben durch das aussickernde congulirende Blut eher Gelegenheit zur Verklebung mit seiner Nachbarschaft und zur Bildung neuer Adhäsionen zu verschaffen.

Die Weichtheile wurden hierauf durch eine Anzahl Knopfnähte vereinigt und nur von der Transplantationsstelle aus eine feine Drainage nach aussen geführt. Anlegen des Lister'schen Verbandes, Lagerung und Befestigung auf ein Handbrett mittelst Gasbinden.

Die Heilung verlief äusserst günstig und fast ohne Reaction.

Nur die ersten Tage über war die Secretion ziemlich bedeutend, der Vorderarm in der Umgebung der Wunde etwas geschwellt.

Beide Symptome liessen schon wenige Tage nach der Operation nach. Am 5. Tage wurden die Nähte herausgenommen, die Incisionswunde war

p. prim. verklebt; bis zum 6. Tage Abends Temperatursteigerung einmal bis 39.7, am 7. Tage vollständig fieberfreier Tag. Die Abend-Temperatur hob sich die nächsten Tage wieder über 38° in Folge eines Magencatarrh's den P. acquirirt hatte, um jedoch schon nach 5 Tagen wieder der Normal-Temperatur zu weichen, die von da an bis zur vollständigen Heilung ununterbrochen andauerte. Die Secretion, die von Anfang an und während der ganzen Dauer der Heilung nie eine Spur von Geruch zeigte, nahm an Menge sehr rasch ab, so dass vom 29. Mai an der Verbandwechsel nur mehr alle 4—5 Tage erfolgte.

Am 7. Juni war die letzte Granulation benarbt und es führte nur mehr ein feiner Fistelgang an der Stelle, wo früher die Drainage gelegen war, zum Knochen.

Am 9. Juni wurde durch eine vorsichtig eingeführte Sonde constatirt, dass der Knochen noch an seinem Platze befindlich war, dass sich derselbe aber, an der kleinen Stelle, wo er für die Sonde zugänglich war, rauh anfühlte.

Vom 11. an nun mehr alle 8 Tage Verbandwechel.

Die Fistel persistirte, bei äusserst geringer, vollständig geruchloser Secretion, bei vollständiger Fieberfreiheit und allgemeinem andauernden Wohlbefinden des P. noch bis zum 18. Juli, an welchem Tage sie geschlossen war.

Es war die ganze Heilzeit über jeder abgenommene Verband mit minutiöser Sorgfalt nach einem abgestossenen Splitter durchsucht worden, aber stets mit negativem Erfolge.

Bis heute hatte es Niemand gewagt, sich nach dem Befinden des Knochenstückes anders als durch die äusserst vorsichtig eingeführte Sonde zu erkundigen, Bewegungen des Vorderarms waren beim Verbandwechsel bis heute nie ausgeführt worden, in der Zwischenzeit waren sie ohnehin durch die Befestigung auf dem Handbrette vermieden worden, auch hatte hierüber unser sehr vernünftiger P. selbst mit grosser Aengstlichkeit gewacht.

Heute (18 Juli,) endlich, am 67. Tage nach der Operation, wagten wir es den P. die ersten Pro- und Supinationsbewegungen versuchen zu lassen. Dieselben gelangen zwar, wie sich bei der langen Unthätigkeit, der die Muskeln ausgesetzt gewesen waren, nicht sofort in voller Ausdehnung, jedoch kam zu unserer grossen Freude der fatale stumpfe Winkel, der sich immer so deutlich prononcirt hatte, nicht mehr zum Vorschein, der unter-

suchende Finger konnte an Stelle der früheren Lücke sehr deutlich eine Verdickung wahrnehmen, bei Pro- und Supination erfolgte Drehung des Knochens in seiner ganzen Ausdehnung.

Der Arm wurde jedoch zur Vorsicht noch weitere 8 Tage im alten Verbande gelassen.

Am 26. Juli wurde der Lister'sche Verband definitiv abgenommen, P. angewiesen active und passive Bewegungen mit seinem Arme vorzunehmen und ausserdem noch durch Faradisation der Muskeln nachgeholfen.

Am 5. August verliess P. nach einem Aufenthalte von 296 Tagen das Krankenhaus, um noch auf 4 Wochen in die Reconvalescenten-Anstalt aufgenommen zu werden.

Bei fortdauernder Uebung des Armes während dieser Zeit, besserte sich die Muskelthätigkeit sehr rasch, und P. fing bald an leichtere Arbeiten im Hause zu verrichten, und nach Abfluss der 4 Wochen, waren die Functionen des Armes bereits soweit dem Normalen genähert, dass P. die Arbeiten seines eigentlichen Gewerbes wieder aufnehmen konnte.

Ende November traf Dr. Egger, der mit mir das Glück geniesst, auf der chirurgischen Abtheilung als Assistent seine Thätigkeit ausüben zu können, und der ebenfalls den Fall von Anfang an beobachtet hatte, unsern früheren P. zufällig auf der Strasse. Nach seinem Befinden befragt, gab derselbe an, dass er zwar Anfangs sich bei der Arbeit etwas schwer gethan habe und dass er namentlich leicht ermüdet sei, dass er aber gegenwärtig ohne Beschwerde, wie früher vor der Verletzung, die schwersten Arbeiten, wie sie sein Geschäft als Zimmermann erfordern, wieder verrichten könne.

Bemerkenswerth ist auch, dass er keinen Versuch machte, wegen der Folgen seiner Verletzung vom Militär frei zu werden.

Wie neuere Erkundigungen ergeben, ging er bis Ende April hier in München seinem Gewerbe nach und meldete sich dann ab, um nach Oesterreich auf Wanderschaft zu gehen.

---

## Ueber die Bedingungen, unter welchen eine erfolgreiche Transplantation von Knochen zu erwarten ist.

Vergleichen wir die beiden bis jetzt gelungenen Knochentransplantationen mit den früheren meist erfolglosen Versuchen, so finden wir,

dass zwischen beiden eine Reihe von Verschiedenheiten besteht, die namentlich die Eigenschaften und den Ernährungszustand des zur Transplantation verwendeten Gewebes, die Bedingungen, unter welchen die Heilung stattfand und die Art und Weise der Ausführung der Operation betrifft.

Bei unsern beiden Operationen hatten wir es mit Knochensubstanz zu thun, die durch voraufgegangene entzündliche Reizzustände namentlich in ihren Enden porotischer und gefässreicher geworden war; auch das verdickte Periost führte sicher eine grössere Anzahl Gefässe und solche von weiterem Lumen dem zu transplantirenden Knochen zu, als das im normalen Zustande befindliche.

Beides war in eminenter Weise namentlich in dem zweiten der beschriebenen Fälle vorhanden, wo das voraufgegangene Einschlagen der Hackennägel im Knochen und Periost eine erhöhte Thätigkeit hervorgerufen hatte, die sich insbesondere am obern Stücke der ulna durch das kolbig aufgetriebene Knochenende und das succulente strangförmig verdickte Periost manifestirte.

Dagegen benützte Wolff bei seinem Versuche eine Knochenscheibe zu transplantiren die normalen Knochen seiner Versuchsthiere: auch bei den Langenbeck'schen Transplantations-Versuchen am Unterkiefer spricht das leichte Durchreissen der Periostbrücke nicht für eine Verdickung desselben.

Hier möchte ich nur kurz bemerken, dass ich für den Fall, dass wir bei einer Pseudarthrose die Setzung eines künstlichen Reizzustandes im Knochen wünschen, das Einschlagen von verzinnten Eisennägeln den sonst angewendeten Elfenbeinzapfen vorziehen würden. Letztere reizen nur, wie Savory*) nachgewiesen hat, wenn sie, mit Gewalt eingetrieben, einen Druck auf die Wandungen ihres Bohrloches ausüben; dann tritt aber auch Corrosion derselben ein; es besteht dann die Gefahr, dass sie bei dem Versuche sie auszuziehen abbrechen, oder dass sie fest eingeheilt sind. Die zurückgebliebenen Stumpen können aber leicht, wenn sie in den Bereich der Operation fallen, namentlich die Ausführung der Längsspaltung der ulna erschweren oder unmöglich machen. Diess wird aber sicher bei den Eisennägeln, die sich ohne Gefahr des Brechens wieder ausziehen lassen, vermieden.

*) Savory William. Med. chir. Transact XLVII. p. 103. Auszug in Schmidt's Jahrb. 1868 Bd. 126 S 207.

2. Ein weiterer Umstand, der für das Gelingen der Operation schwer ins Gewicht fällt, ist, dass beide Operationen unter den für die Heilung denkbar günstigsten Verhältnissen gemacht wurden. Die eine wurde vor der Herrschaft der antiseptischen Methode in v. Nussbaum's Privatspitale gemacht, das in jeder Beziehung musterhaft gehalten, stets die günstigsten Bedingungen für Wundheilung bot. Die zweite wurde unter den minutiös durchgeführten Cautelen der Lister'schen Wundbehandlung durchgeführt, der wir sicher nicht zum geringsten Theil den günstigen Erfolg der Operation verdanken.

3. Ein weiterer nicht zu unterschätzender Umstand ist der, dass v. Nussbaum durch seitliche Incisionen in die Weichtheile dem Knochen eine Rinne zur festen Lagerung anwiess, in welcher er, namentlich nachdem die Weichtheile über ihm geschlossen und durch Nähte vereinigt waren, wie in einem Bette lag, darin festgehalten durch das sich um ihn und seine Umgebung ergiessende coagulirende Blut.

Man kann den Vorgang hiebei am besten mit den Verhältnissen bei einer Fractur vergleichen, bei welcher auch Knochensplitter, Periostfetzen und Weichtheile durch Blut verklebt, an der Bildung des Callus theilnehmen und später durch Organisation des verklebenden Lackes zur wahren Knochensubstanz werden (Billroth etc.).

Im concreten Falle liegen die Verhältnisse um so günstiger, da wir selbst in der Lage sind die complicirte Fractur unter allen Cautelen der Antisepsis künstlich zu erzeugen. Auch für den Verlauf und die Art und Weise der Heilung möchte ich den Vergleich mit einer künstlich arrangirten complicirten Fractur fortsetzen und in dieser Beziehung, auch nach unsern eigenen Erfahrungen am Krankenbette unbedingt Maas*) beipflichten, wenn er bezüglich des Verlaufes der Callusbildung annimmt, dass dieselbe auch zeitlich durchaus so bei den complicirten wie bei den einfachen verläuft, vorausgesetzt, dass es gelingt, durch die Lister'sche oder eine ähnlich wirkende Methode der Wundbehandlung die Entzündung zu vermeiden.

Wir können also als besondere Postulate für Knochentransplantationen aufstellen:

1. Das Vorhandensein eines Reizzustandes in Knochen und

---

*) Maas Herm., Ueber das Wachsthum und die Regeneration der Röhren kochen mit besonderer Berücksichtigung der Callusbildung. Langenbecks Archiv B. XX. H. 4 S. 752

Periost, so dass in beiden grösserer Gefässreichthum als am normalen zu erwarten ist.

2. Sorgfältige Anwendung der Antisepsis.

3. Einlagerung und Festhalten des transplantirten Knochenstückes durch die dazu eigens vorbereiteten Weichtheile seiner Umgebung.

Schliesslich möchte ich noch eine Aeusserung von G. Simon*) anführen, in welcher er sich über den unter 1. angeführten Punkt näher auslässt.

Sie lautet:

„Knochensubstanz besitzt weniger Vitalität als die Weichtheile mit Ausnahme des Fettgewebes; aber sie ist hinreichend gross, um Knochen mit Knochen selbst prima intentione zur Verheilung zu bringen.

„Nach Wolff's Versuchen dürfte vielleicht noch eine weitere Ausbildung der Osteoplastik in Aussicht stehen. Im Allgemeinen ist die Knochensubstanz um so geeigneter zur Transplantation, je spongiöser und gefässreicher sie ist. Daher eignen sich sehr gut zu plastischen Zwecken die Gesichtsknochen, die spongiösen Gelenkenden, die Fusswurzelknochen, welche von den Chirurgen benutzt werden. Auch die Rippen, das Brustbein, der Schädel, die Scapula könnten zu solchen Operationen dienen. Die compacten Knochen, wie die Diaphysen langer Röhrenknochen dürften dagegen beim Menschen weit weniger verwendbar zur Plastik sein, denn sie besitzen bei diesem so wenig Vitalität, dass sie den operativen Eingriffen der Aussägung und Knochennaht in den meisten Fällen erliegen dürften. Diese Diaphysen können aber dennoch zur Plastik geeignet werden, wenn die compacte Substanz ihre Eigenschaften verliert und wie bei Pseudarthrosen an den Enden porotisch wird Solche veränderte Diaphysenbruchenden heilen nach Resection und Drahtnaht öfters überraschend schnell zusammen. Zur Einheilung eines Knochens ist nicht nothwendig, dass das einzuheilende Stück durch Knochensubstanz mit der Umgebung verbunden ist. Durch einen Stiel überdeckender Weichtheile oder selbst nur des Periostes wird der überpflanzte Knochen in hinreichendem Maasse ernährt."

Simon hat diese Sätze bereits im Jahre 1866 geschrieben; sie sind aber auch gegenwärtig noch von so eminenter Geltung, dass es keine

*) Simon G., Beiträge zur plastischen Chirurgie. Prager Vierteljahrschr. 23. Jahrgang 1866 B. IV. S. 16.

bessere Empfehlung für die nun ausgeführte Operation, die er damals wohl ahnte, geben kann, als dass ich seine Worte ad verbum hier anführe.

## Indicationen für die Operationen der Knochentransplantation.

Wenn auch nicht streng zur Transplantation gehörig möchte ich noch kurz die Vorschläge von Walther u. Wolff bezüglich des Einlegens getrennter Knochenstücke erwähnen.

Gestützt auf seine beiden gelungenen Versuche der Einheilung eines austrepanirten Knochenstückes am Menschen machte v. Walther den Vorschlag in allen Fällen von

Trepanation

das Knochenstück wiedereinzulegen und dessen Einheilung p. prim. zu versuchen.

Wolff modificirte den Vorschlag Walther's auf Grund seiner Thierversuche dahin, die Trepanation durch ein Verfahren zu ersetzen, nach welchem das losgelöste Knochenstück noch an einer Stelle durch eine Periostbrücke mit dem Organismus in Verbindung blieb.

Er schlägt statt der Trepanation, sowohl am Kopf, als am Sternum und der Scapula vor, auf 3 Seiten den Knochen mit dem Meissel zu trennen, die 4. Seite aber einzubrechen und hier die Periostbrücke zu erhalten.

So rationell das Verfahren auf den ersten Blick erscheint, so ist es doch bisher ausser an Thieren noch nicht zur Ausführung gekommen, verdient aber jedenfalls Berücksichtigung namentlich unter der Herrschaft der Antisepsis.

Freilich wird die Anzahl der Fälle, bei denen es anwendbar ist, bei der Einschränkung, welche die Trepanation gefunden, nur eine sehr geringe sein können.

Für die Anwendung der Knochentransplantation bei der

Rhinoplastik und Uranoplastik

spricht nach den Erfahrungen, welche man bisher gemacht hat nur sehr wenig.

Es treten einige wenige Erfolge einer grossen Anzahl von Misserfolgen gegenüber; die Gründe hiefür wurden schon oben kurz berührt.

Uebrigens werden beide durch Methoden, welche auf der knochen-

bildenden Eigenschaft des Periostes beruhen in einer so vollkommenen dem Bedürfnisse entsprechenden Weise ersetzt, dass ein Zurückgehen von den periostalen auf die ostalen Methoden, wohl nicht zu erwarten ist.

Ihre Hauptanwendung wird die Operation dagegen wohl zur Heilung von

Pseudarthrosen

finden.

Zu diesem Zwecke wurde sie bereits im Jahre 1863 von J. Wolff*) vorgeschlagen, trotzdem ihm die beiden Versuche an Thieren, die er in der Absicht einen künstlich gemachten Defect an einem Röhrenknochen durch Knochentransplantation zu ersetzen, machte, misslangen.

Er stellte auch bereits im Wesentlichen die Gesichtspunkte fest, welche für die Anwendbarkeit der Operation massgebend sind.

Nach allgemeinen Grundsätzen, werden wir zur Knochentransplantation nur schreiten dürfen, wenn andere weniger eingreifende Methoden die Pseudarthrose zu heilen erschöpft sind.

Wir zählen hierher das Reiben der Bruchenden an einander mit nachfolgender Immobilisation, das subcutane Durchschneiden der Zwischenmasse, das Einschlagen von Elfenbeinzapfen, das Einschrauben von Langenbeck's galvanisch versilberten Schrauben oder das Zusammennageln durch v. Nussbaums verzinnte Eisennägeln.

Führen die letztern Operationen, die ja alle auf Hervorrufung eines Reizzustandes beruhen zum Ziele, so machen sie die Transplantation überflüssig; wenn nicht, so sind sie jedenfalls eine sehr gute Vorbereitung zu derselben, da sie geeignet erscheinen, Knochen und Periost unter die für das Gelingen der Transplantation günstigsten Bedingungen zu versetzen.

Jedenfalls wird sich das Eintreiben von Nägeln in die Bruchenden als vorbereitende Operation in allen Fällen empfehlen, in welchen wir es mit sehr dünn und spitz auslaufenden athrophischen Bruchenden zu thun haben.

Bis jetzt schritt man, wenn durch mildere Operationsverfahren die Pseudarthrose nicht zur Heilung gebracht wurde zur Resection und stellte als Indication für dieselbe auf: das Vorhandensein einer langen fibrösen

*) l. c. S. 286.

Zwischensubstanz, zwischen gelagerte Muskelpartieen, oder die vollkommenste Art der Bildung eines neuen Gelenkes, mit Kapselbändern und abgeglätteten Gelenkflächen (Gurlt).

Die Resultate, welche man durch die Resection erhielt, sind nicht gerade glänzende zu nennen.

Nach Gurlt's Zusammenstellung von 125 Fällen von Resection wegen Pseudarthrose, wurden 71 Fälle geheilt, 2 gebessert; 39 blieben ungeheilt, 2 mit unbekanntem Ausgange, 10 starben.

Ist nun auch zu hoffen, dass bei Anwendung der Antisepsis auch hier die Verhältnisse sich bessern werden, so bleibt doch immer eine Anzahl von Fällen übrig, bei welchen eine Heilung unmöglich ist, weil eine Annäherung der Bruchenden nicht in dem Grade möglich ist, dass eine knöcherne Vereinigung zu Stande kommt, oder bei welchen der alte Vorwurf gegen die Resection zutrifft, dass sie als Resultat immer mit Nothwendigkeit eine Verkürzung des Gliedes giebt, eine Verkürzung, die unter Umständen so gross werden kann, dass sie zur theilweisen, oder gänzlichen functionellen Unbrauchbarkeit des Gliedes führen muss.

Da wir nun in der Knochentransplantation ein Mittel gefunden haben, bestehende Defecte auszufüllen, ohne einer Annäherung der Bruchenden zu bedürfen, so wird sie berufen erscheinen, in einer Anzahl von Fällen **concurrirend** neben der Resection aufzutreten, in einer weitern Anzahl jedoch dieselbe zu verdrängen und als allein berechtigt an Stelle derselben zu treten.

Wir unterscheiden vorerst diejenigen Fälle, bei welchen eine auch bedeutende Verkürzung des Gliedes **keinen** functionellen Schaden bringt; hieher würden vor Allem die Fälle von Pseudarthrosen am Oberarm zählen.

Freilich würde auch hier die Knochentransplantation ein besseres Resultat geben und es wird sich erst in Zukunft, wenn einmal eine grössere Anzahl von Operationen gemacht ist, sich entscheiden lassen, ob die Chancen der Heilung bei Resection und Knochentransplantation in diesen Fällen sich nicht die Wage halten und dann wenigstens eine Gleichberechtigung der letztern Operation mit der Resection anzuerkennen sein würde.

Bringt dagegen die Resection durch die bei ihr eintretende Verkürzung einen grossen functionellen Schaden,

so ist unbedingt die Transplantation an ihre Stelle zu setzen.

Hieher gehören die Fälle von Pseudarthrose der langen Röhrenknochen an Ober- und Unterschenkel mit grosser ligamentöser Zwischensubstrnz, die bei der Resection eine sehr starke Verkürzung der Extremität mit theilweiser oder gänzlicher Unbrauchbarkeit des Gliedes erwarten lassen.

In einem solchen Falle hat Socin*) nachdem das wiederholte Eintreiben von Elfenbeinzapfen ohne Erfolg geblieben war und P. mit ungeheilter Pseudarthrose des Unterschenkels entlassen werden sollte, bereits den Vorschlag einer Knochentransplantation nach v. Nussbaum gemacht: leider verweigerte P. jede Operation.

Es bleiben schliesslich noch eine Reihe von Fällen, in welchen eine Annäherung der Bruchenden nach der Resection nicht mehr ausführbar erscheint: es sind diess jene Fälle, in welchem an einem zweiröhrigen Gliede (namentlich am Vorderarm) die Pseudarthrose mit grossem ligamentösen Zwischenstück, oder das vollständige falsche Gelenk, nur an **einem** Knochen besteht, während der zweite intact ist. Hier ist es offenbar in vielen Fällen unmöglich, nach Resection der Zwischensubstanz einen Defect von mehreren Centimetern durch gewaltsames Zusammenrücken der Knochenenden zur Heilung zu bringen, ohne eine Deformität und dadurch eine Behinderung im Gebrauche des ganzen Gliedes zu riskiren, wenn überhaupt das Heilen durch Knochensubstanz in diesen Fällen noch zu erwarten sein würde.

Für diese Fälle ist die Knochentransplantation das einzig souveräne Mittel, von dem, wie die beiden hieher gehörigen von v. Nussbaum bereits mit Glück ausgeführten Operationen beweisen, selbst eine volle Gebrauchsfähigkeit des Gliedes zu erwarten ist.

Endlich wäre die Knochentransplantation noch als letztes Mittel vor der Amputation zu versuchen, also bei Fällen, in welchen dem P. bei einem stark verkürzten Gliede mit Pseudarthrose die Anwendung von Stützapparaten so schmerzhaft und lästig war, und das Glied in Folge dessen so vollständig der Unbrauchbarkeit verfallen war, dass er um jeden Preis von demselben befreit zu sein wünschen musste.

Ob die Knochentransplantation auch bei angeborenen Defecten

*) Socin, Jahresbericht der chirurg. Abtheilung des Spitals zu Basel 1875 S. 69.

der untern Epiphysen des Radius, der Ulna und der Fibula mit den dadurch bedingten Klumphänden und Klumpfüssen gemacht werden soll, wie solche Fälle von Billroth, Cruveilhier, Davaine etc. beschrieben sind, möchte ich mit Wolff dahingestellt sein lassen, insbesondere da mit den genannten Knochen auch ganze Muskelgruppen zu fehlen pflegen, so dass allso eigentlich die Operation in diesen Fällen nur eine formverbessernde genannt werden könnte.

Schliesslich erübrigt mir noch meinem hochverehrten Lehrer und Chef meinen innigsten Dank dafür auszuprechen, dass er mir mit gewohnter Güte und Liebenswürdigkeit die Veröffentlichung dieses äusserst seltenen Falles überlassen und mir bei Ausführung derselben vielfach mit Rath und That an die Hand gegangen ist.